

Dr. Raúl Ramírez Camarillo¹
Dr. Enrique Granados Sandoval
Dra. Claudia Ana Sandoval González
Dr. Gustavo Casian Castellanos

Síndrome de Poland: informe de un caso

RESUMEN:

El síndrome de Poland pertenece a una disostosis, del grupo que afecta principalmente las extremidades, en el que se puede encontrar la ausencia total o parcial del músculo pectoral,

por lo que radiológicamente puede observarse hiperclaridad relativa a hemitórax ipsilateral y anomalías de miembro superior del mismo lado. Hallazgos que encontramos en la paciente que ahora presentamos.

(Hospital Juárez de México) ¹ Este trabajo obtuvo el tercer lugar en los trabajos en cartel en la sección de Pediatría
© Sociedad Mexicana de Radiología e Imagen, A.C.

Introducción

El síndrome de Poland es una variable desde el punto de vista clínico, consiste en la ausencia unilateral de las porciones costal y esternal del músculo pectoral mayor y simbraquidactilia de la mano ipsilateral. En su plena expresión existe hipoplasia de la piel y del tejido celular subcutáneo de la pared anterior del tórax, ausencia o hipoplasia y desplazamiento hacia arriba del pezón y de la mama, hipotricosis axilar y pectoral, ausencia de la porción esternocostal del pectoral menor, ausencia de porciones de los cartílagos II, III, IV o IV y V, ausencia de las falanges medias de todos los dedos y/o fusión de las falanges media y distal con sindactilia entre las falanges proximales. El pulgar a menudo es normal. En algunos casos otros músculos de la cintura escapular presentan también anomalías. El diagnóstico es clínico.

La afección puede presentarse sin defectos de la mano, sin defectos costales y sin defectos aparentes de otros músculos de la cintura escapular.

El trastorno no tiene base hereditaria. El 75 % de los pacientes pertenece al sexo masculino y en cerca de 70% es el lado derecho el que está afectado. El porcentaje de recurrencia es inferior a 1 %.

Resumen de Historia Clínica

Se trata de paciente del sexo femenino de 9 años de edad, la cual acude a la consulta externa de ortopedia debido a que han incrementado sus problemas para la deambulación, y se hace más evidente su asimetría torácica, del lado derecho, con pérdida de volumen de la masa corporal, lo cual hizo sospechar la ausencia de los pectorales, además de encontrar hipoplasia de tejido celular subcutáneo, en la región anterior de hemitórax ipsilateral. Se le solicitó Tomografía Computada, la cual se realizó usando equipo Somaris 2000, Siemens, realizándose secuencias axiales con 3 mm de espesor y 3 mm de avance, de la región maxilar hasta bases pulmonares, al término del estudio se realizaron reconstrucciones multiplanares para tejidos blandos y en tercera dimensión para estructuras óseas.

Se observó ausencia de los pectorales y modificaciones de la grasa de hemitórax derecho, así como hipoplasia en el desarrollo de los músculos escapulares ipsolaterales (Figuras 1 y 2).

Además se encontró ausencia de arcos costales anteriores del primero al quinto, falta de fusión de las láminas de los cuerpos vertebrales de C6 a T2 (Figuras 3 y 4 en 3D).

Figura 1.

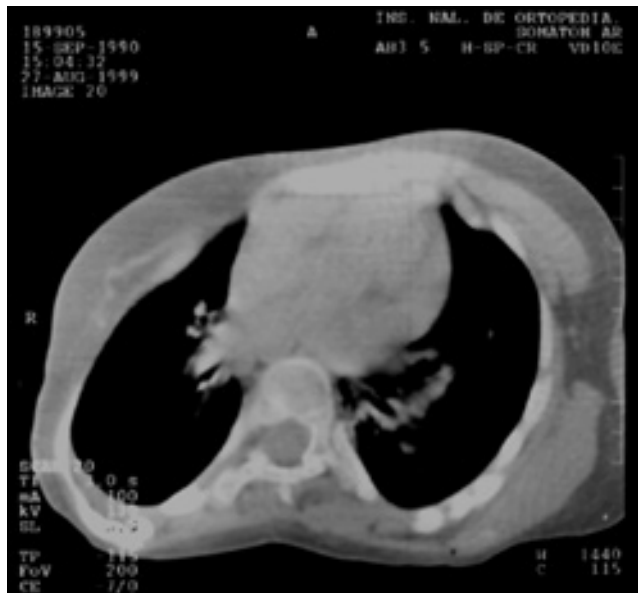

Figura 2.

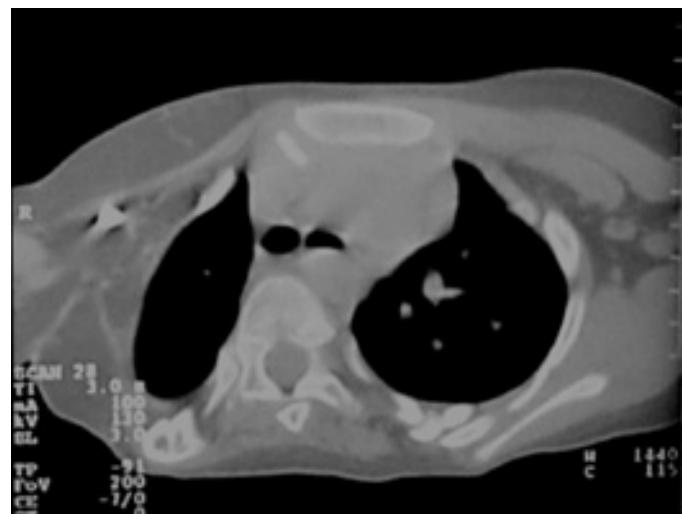

Figura 3.

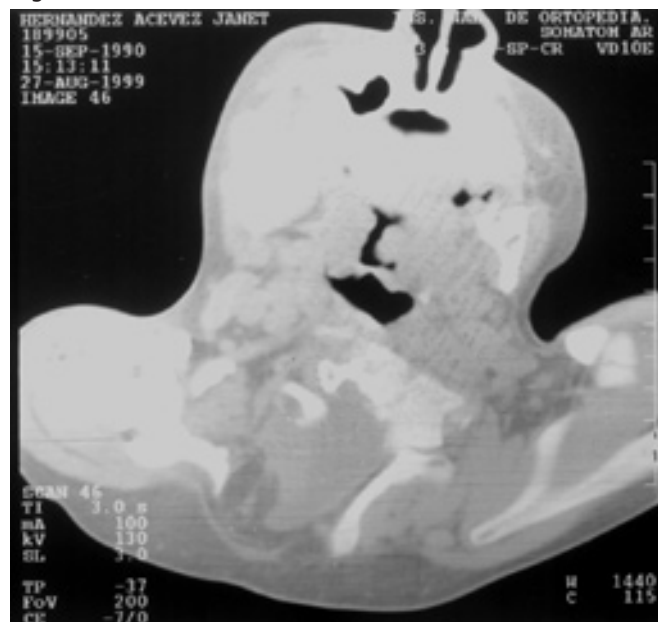
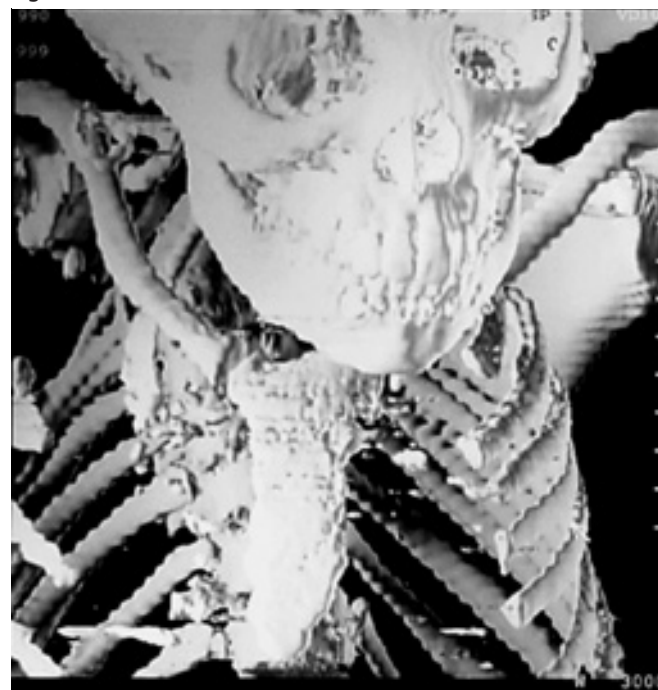

Figura 4.



Se apreció hipoplasia en el desarrollo óseo de la escápula, observándose solamente un tercio de ésta (Figuras 5 y 6 en 3D).

Discusión

Sin duda alguna, el método diagnóstico de elección para evaluar tanto las estructuras óseas como los tejidos

blandos es la Tomografía computada, lo cual podemos evidenciar al revisar este caso, ya que nos permitió analizar las malformaciones en el desarrollo de todas las estructuras óseas, involucradas en todas estas disostosis, el programa de 3D evaluó la ausencia de arcos costales, la hipoplasia de escápula y la falta de fusión de las láminas y apófisis espinosas vertebrales.

Figura 5.

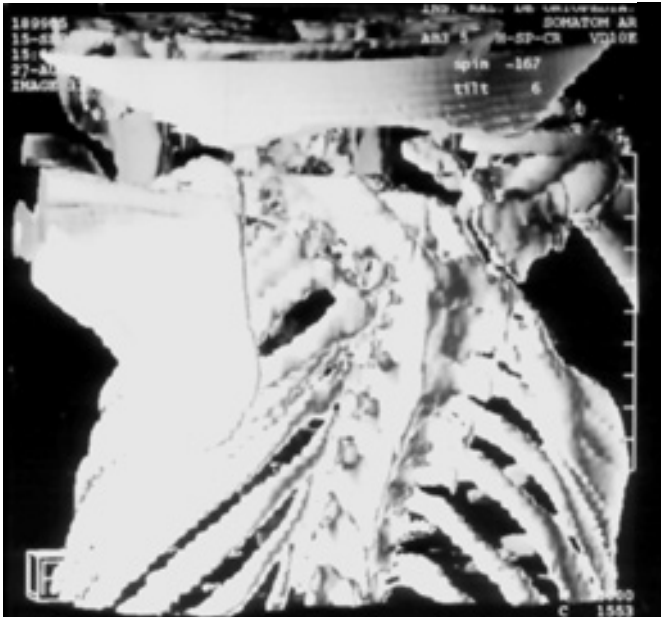
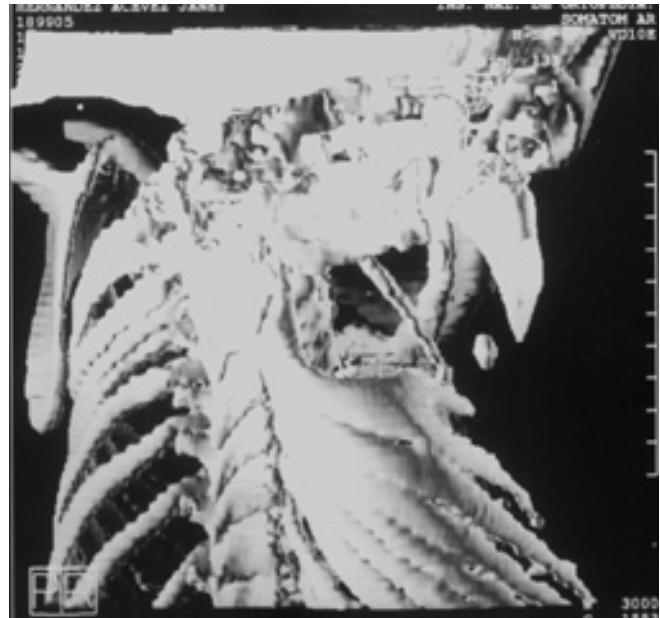


Figura 6.



Referencias

1. David TJ. Nature and etiology of the Polan anomaly. *N Eng J Med* 1972; 287: 487.
2. Der Kaloustian, VM, Hoyme HE, Entin MA, Guttmacher AE. Possible common Pathogenic Sequence and Adams –Oliver syndrome, *Am J Med Genet* 1991; 38: 69-73.
3. Gausewitz S, Meals R, Setoguchi Y. Severe limb deficiency en Poland's syndrome. *Clin Orthop* 1984; 185: 9-13.
4. Gorlin RL, Risk of recurrence in usually nongenetic malformation syndrome. *Br Defects* 1979; 5: 181-8.
5. Helen Williams. Poland's syndrome –An Overview. *Australia NSW* 1999; 58: 146-149.
6. Ireland D, Takayama N, Flatt A. Poland's syndrome. A review of 43 cases, *J Bone Joint Surg* 1976; 58: 52-56.
7. Mace JW, Poland's syndrome: Report of seven cases and review of the literature, *Clin Pediatr* 1972; 11: 98.
8. Metaxotos NG, Percival N J. Poland's síndrome in association eith clindactily of the thumb, *Plast and Reconstr Surg* 2000; 171: 456-59.
9. Pearl M. Poland's syndrome. *Radiology* 1971; 101: 619.
10. Poland, A. Deficiency of the pectoralis muscles, *Guy's Hosp Rep*, 1841; 6: 191.
11. Wilson M, Louis D, Stevenson T. Poland's syndrome: Variable expression and associated anomalies, *J. Hand. Surg* 1988; 13: 880-882.